Wurzelbehandlung im Veterinärbereich: Pferd, Zahn 11



Zahnarztpraxis V. & R. Kalla


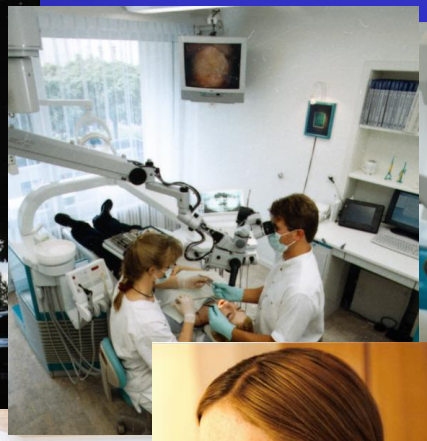
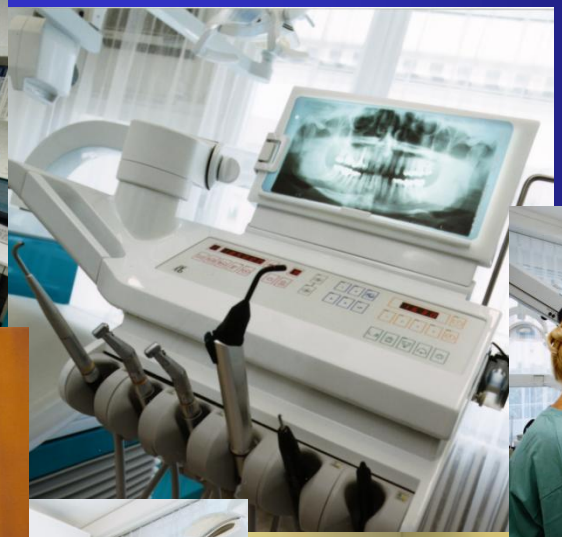
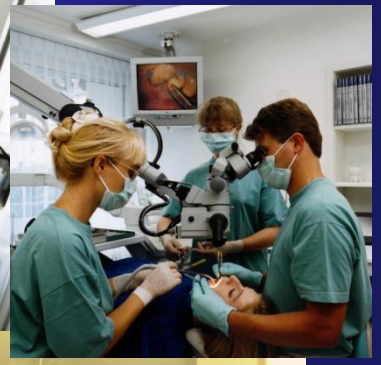


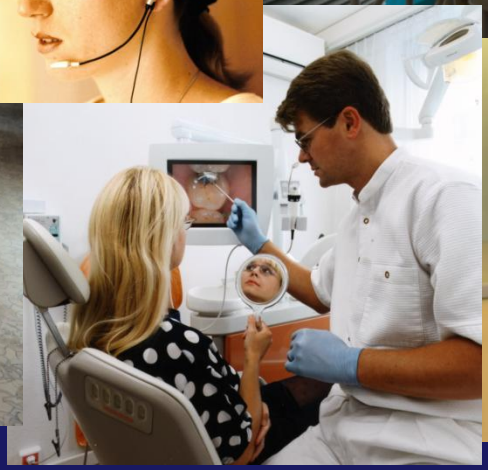


EiD

Excelence in Dentistry

Privates dentales Forschungsinstitut

für Testung, Forschung und Entwicklung

Leitung:

Dr.med.dent. Robert Kalla

Dr.med.dent. Viktoria Kalla



Der spezielle Fall…

Wurzelbehandlung im Veterinärbereich: Pferd, Zahn 11



Dr. med. dent.
Viktoria Kalla
Dr. med.dent.
Robert Kalla

Wurzelbehandlung Zahn 11:
Patient: Alabama Reed



Wurzelbehandlung Zahn 11:
Patient: Alabama Reed



Präoperative Vorbereitungsarbeiten:

- Fallanalyse
- Erarbeitung der strukturellen Grundlagen der Anatomie und Morphologie des Pferdekiefers und des Pferdefrontzahnes
- Organisation und präoperative Präparation des Instrumentariums

Präoperative Vorbereitungsarbeiten:

- **Fallanalyse**
- Erarbeitung der strukturellen Grundlagen der Anatomie und Morphologie des Pferdekiefers und des Pferdefrontzahnes
- Organisation und präoperative Präparation des Instrumentariums

Präoperatives Röntgenbild vom 04.06.2007

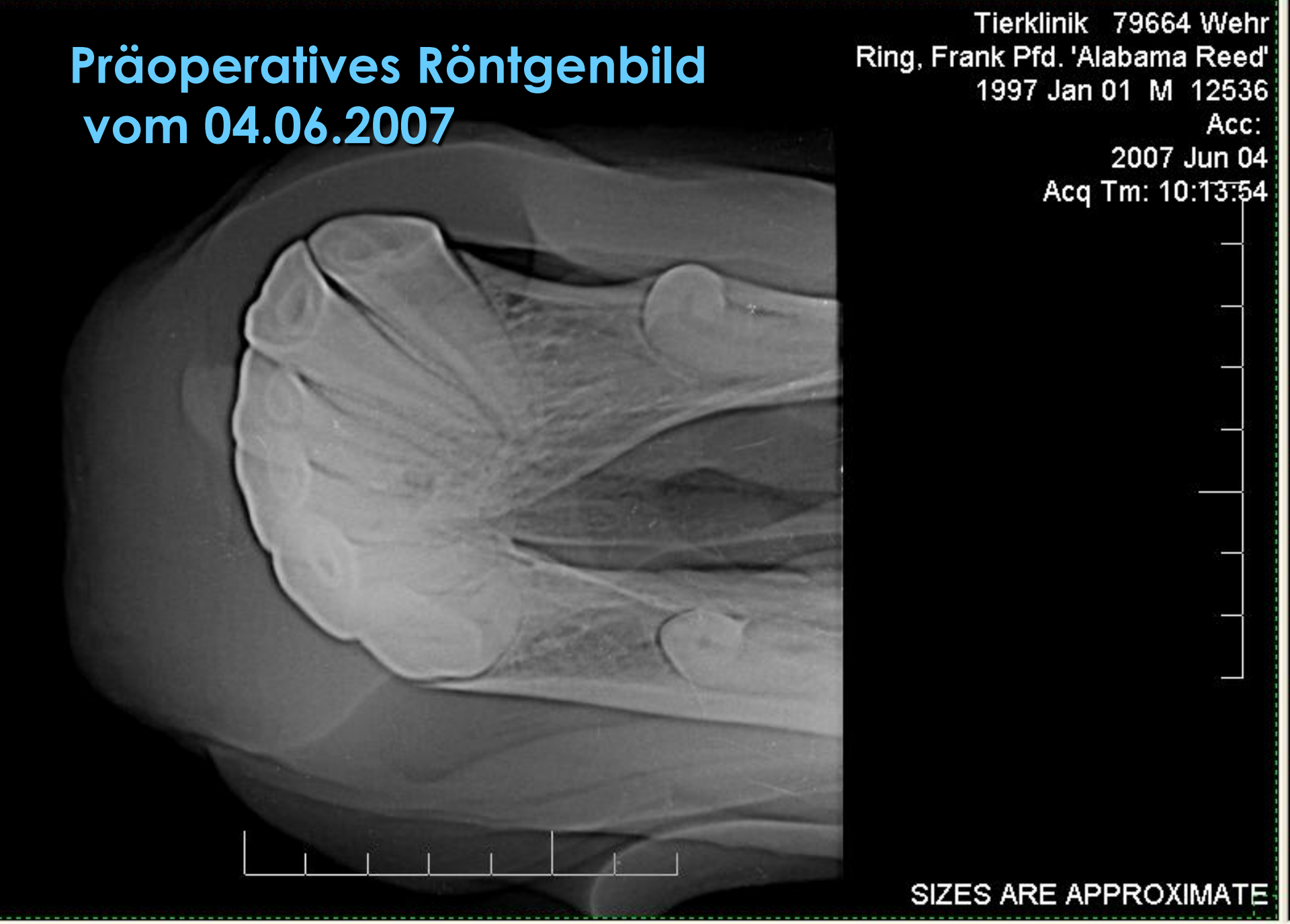



Präoperative Vorbereitungsarbeiten:

- Fallanalyse
- **Erarbeitung der strukturellen Grundlagen der Anatomie und Morphologie des Pferdekiefers und des Pferdefrontzahnes**
- Organisation und präoperative Präparation des Instrumentariums

„Altersschätzung beim Pferd“
I. Sommerfeld-Stuhr WS 2004/2005

- Die Arbeit von I. Sommerfeld-Stuhr diente uns als erste Grundlage zur Erarbeitung der Grundlagen der Kieferanatomie und Zahnmorphologie am Pferd

Auszüge aus: „Altersschätzung beim Pferd“
I. Sommerfeld-Stuhr WS 2004/2005



Auszüge aus: „Altersschätzung beim Pferd“

I. Sommerfeld-Stuhr WS 2004/2005



Auszüge aus: „Altersschätzung beim Pferd“
I. Sommerfeld-Stuhr WS 2004/2005

Längsschnitt durch einen Pferdezahn

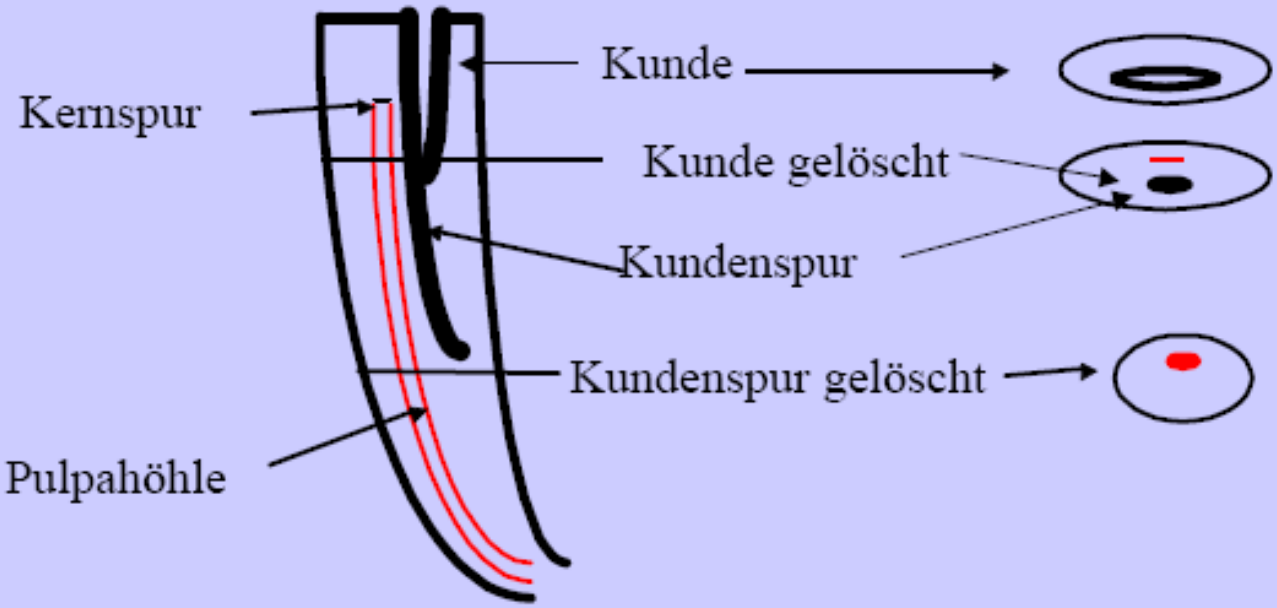

Auszüge aus: „Altersschätzung beim Pferd“

I. Sommerfeld-Stuhr WS 2004/2005

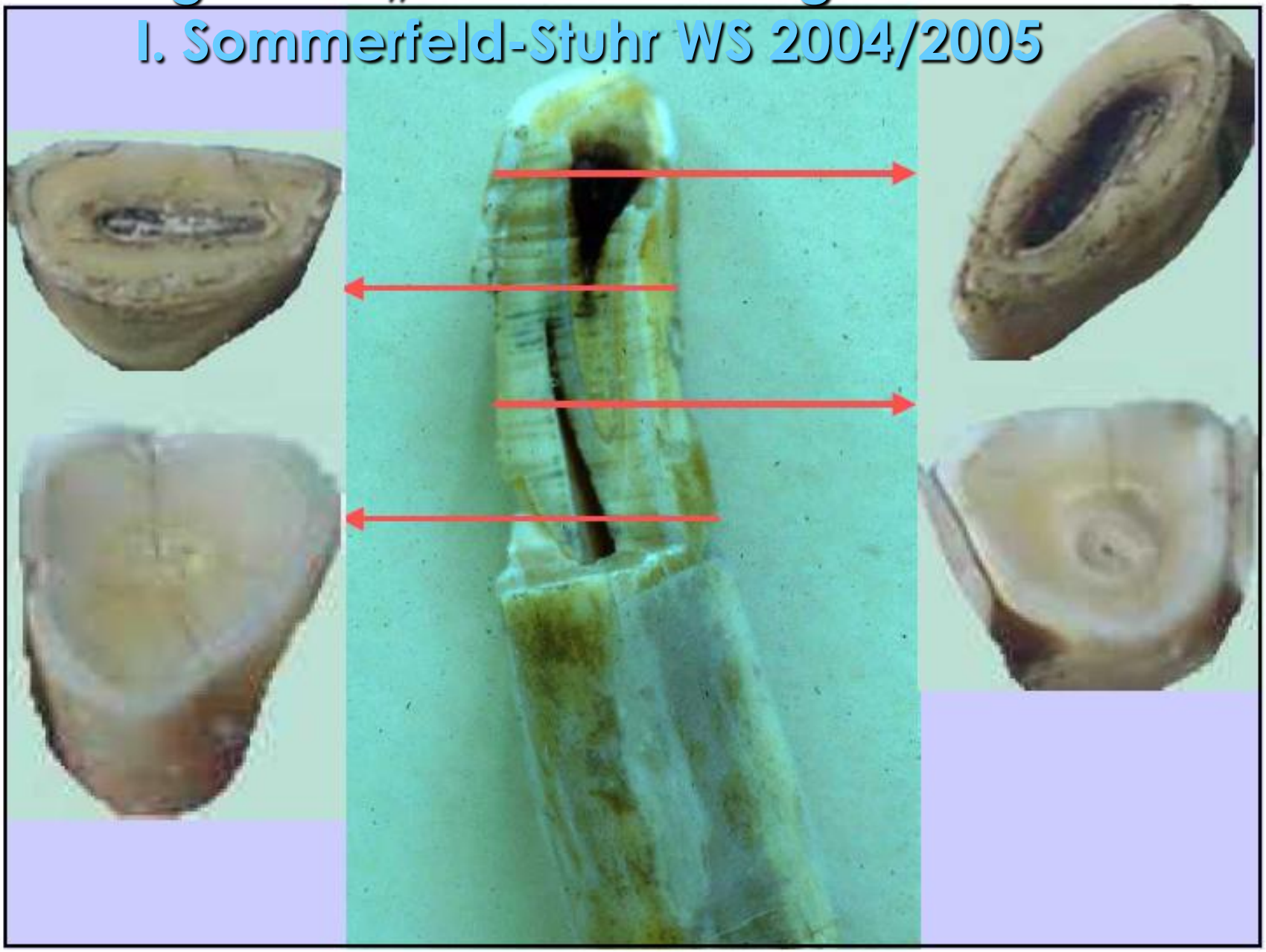

Auszüge aus: „Altersschätzung beim Pferd“
I. Sommerfeld-Stuhr WS 2004/2005



Erarbeiten der morphologischen Strukturen an extrahierten Pferdezähnen:



Erarbeiten der morphologischen Strukturen an extrahierten Pferdezähnen:



Erarbeiten der morphologischen Strukturen an extrahierten Pferdezähnen:



Erarbeiten der morphologischen Strukturen an extrahierten Pferdezähnen:



Präoperative Vorbereitungsarbeiten:

- Fallanalyse
- Erarbeitung der strukturellen Grundlagen der Anatomie und Morphologie des Pferdekiefers und des Pferdefrontzahnes
- **Organisation und präoperative Präparation des Instrumentariums**

Endodontische Veterinär-Headströhm-Feilen:

130 mm Instrumente, Spezialanfertigung der Firma Maillefer SA:

Wurden ursprünglich für die Endodontische Versorgung eines Seehundes angefertigt.

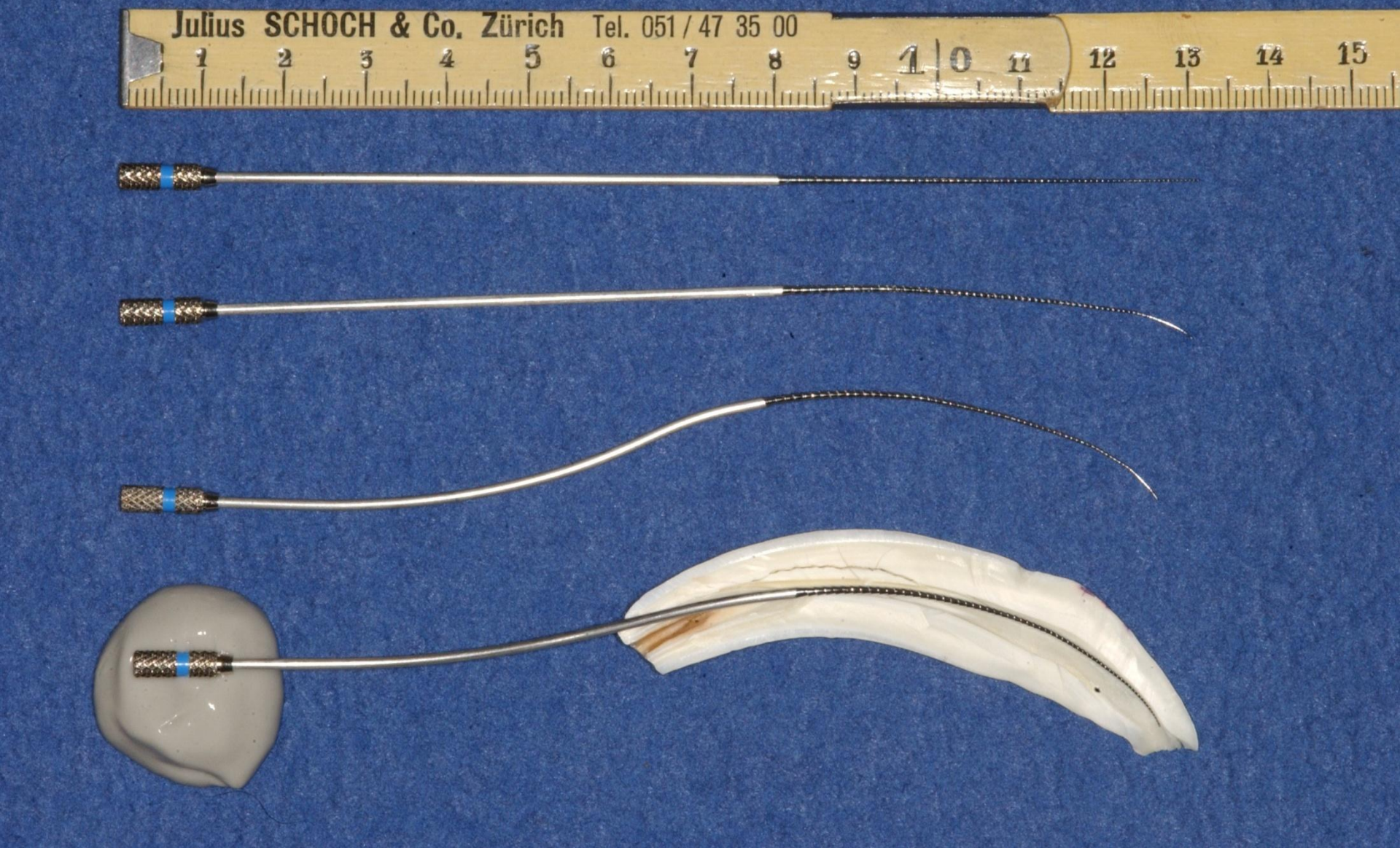

Endodontische Veterinär-Headströhm-Feilen:

130 mm Instrumente, Spezialanfertigung der Firma Maillefer SA:

Wurden ursprünglich für die Endodontische Versorgung eines Seehundes angefertigt.



Die Instrumente wurden verdankenswerter Weise von der Firma Maillefer SA Biel, Schweiz zur Verfügung gestellt

Individuelles Vorbiegen der Instrumente:

- Zeitgewinn während des Eingriffes: das Pferd ist in Sedation!
- Zeitaufwand für das Biegen eines Instrumentes mittels Zangen: 10 Minuten!



Individuelles Vorbiegen der Instrumente:

- Vorbiegen verschiedener Krümmungsgrade

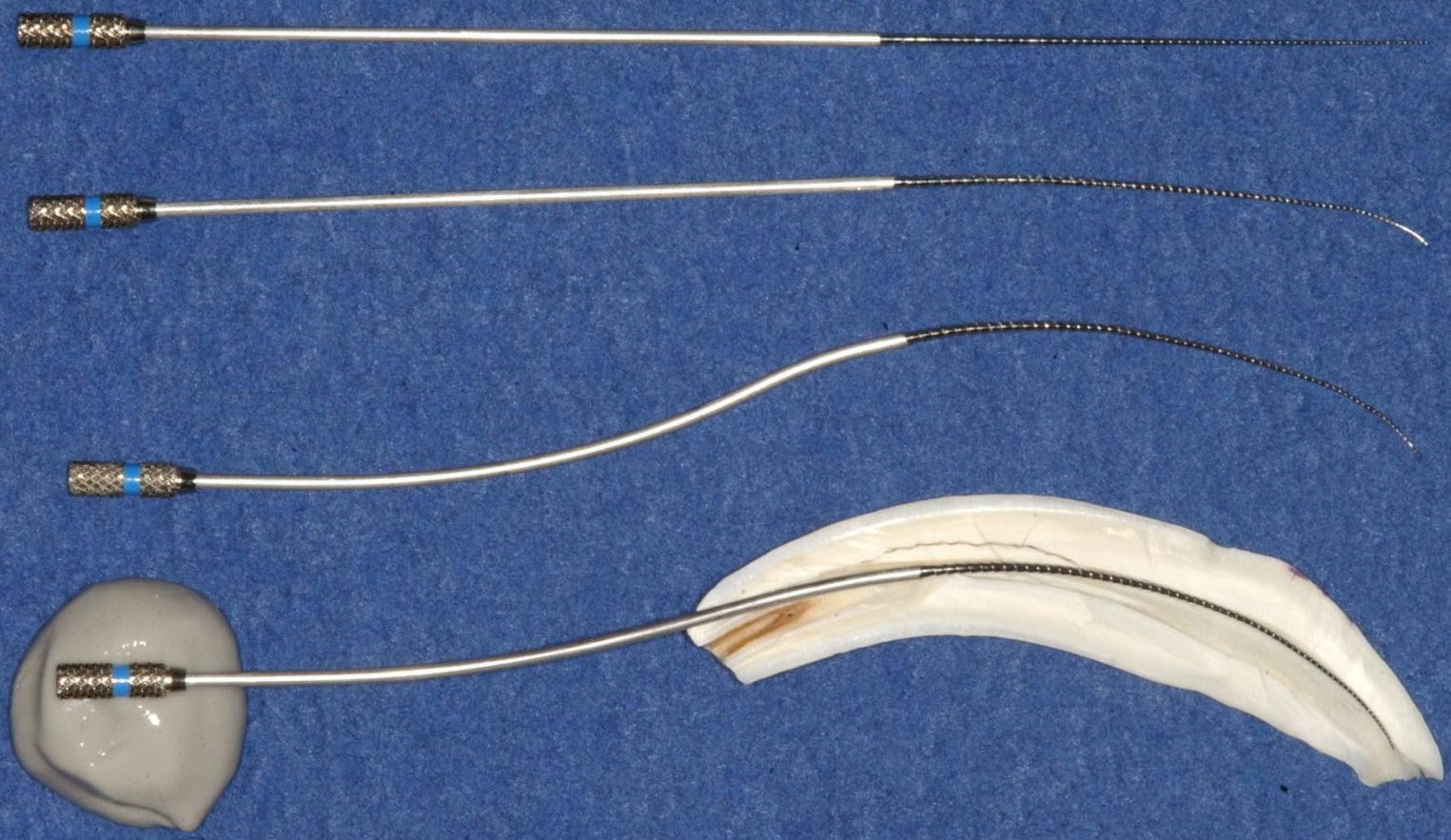

Individuelles Vorbiegen der Instrumente:



ISO 130 ISO 70 ISO 30

Individuelles Vorbiegen der Instrumente:





Behandlungsplatzvorbereitung

Tierklinik Partners
Brunnmattstraße 10 – 15
79664 Wehr
Leiter:
Dr. Joachim Onderka
Andreas Gräf

Behandlungsplatzvorbereitung



24. Juli 2007



- Chirurgieeinheit INTRAsurg 300 (KaVo GmbH)
- Ultraschalleinheit Piezon Master 600 (EMS)


Virbac
ProPex
Bingo-1020
Forum

Wurzelbehandlung Zahn 11:
Patient: Alabama Reed









Trepanation: INTRAsurg 300 (KaVo)



Einführen des 1. leicht vorgebogenen Instrumentes



Einführen des 1. leicht vorgebogenen Instrumentes









Einführen des 2. komplexer vorgebogenen Instrumentes





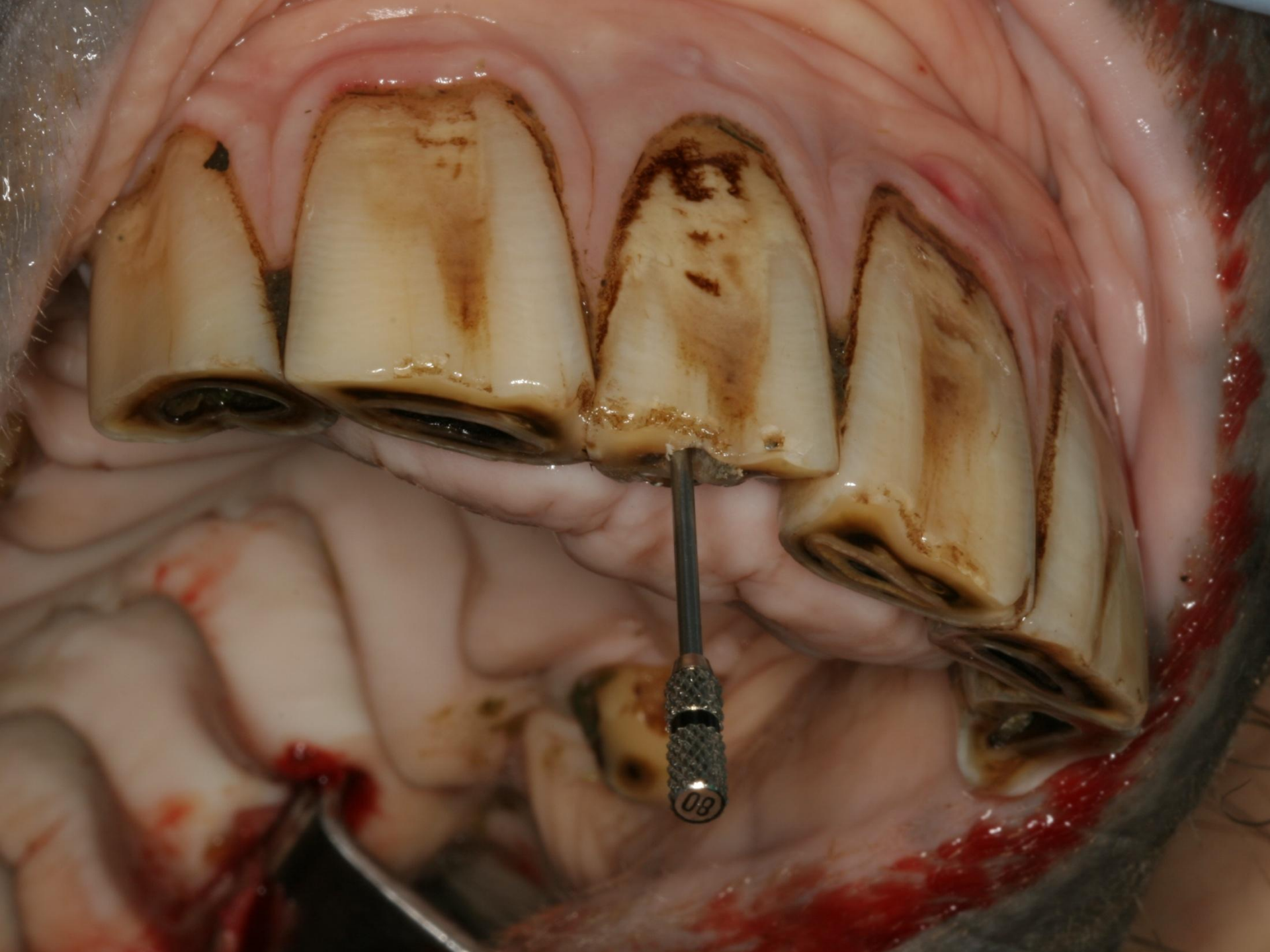
08

Wurzelkanallängenbestimmung: Apexlocator ProPex (Dentsply-Maillefer)



Elektronische Endometrie

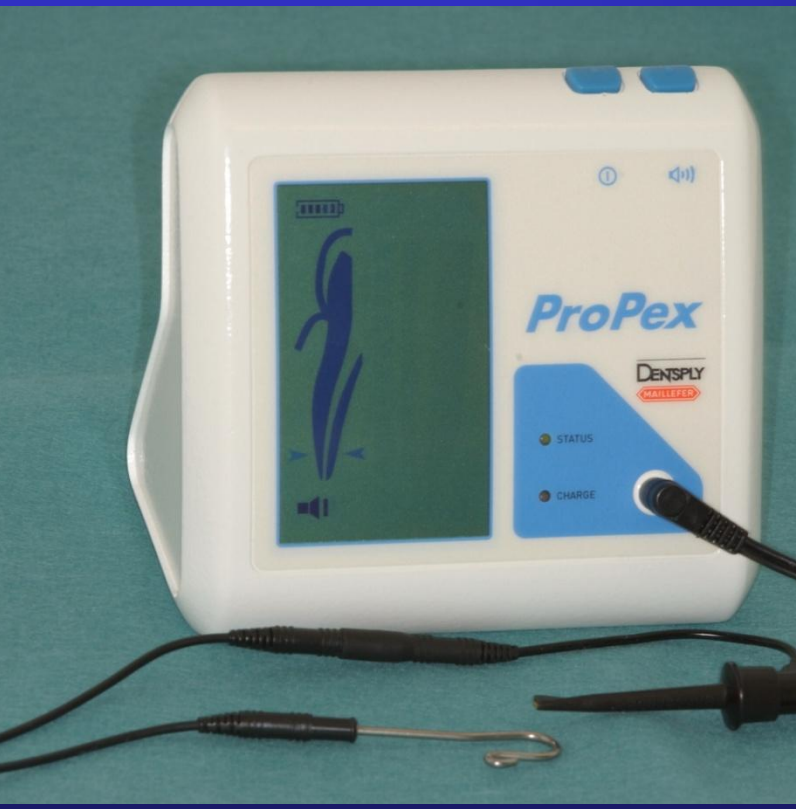



Wurzelkanallängenbestimmung: Instrument-Kontrollröntgenbild

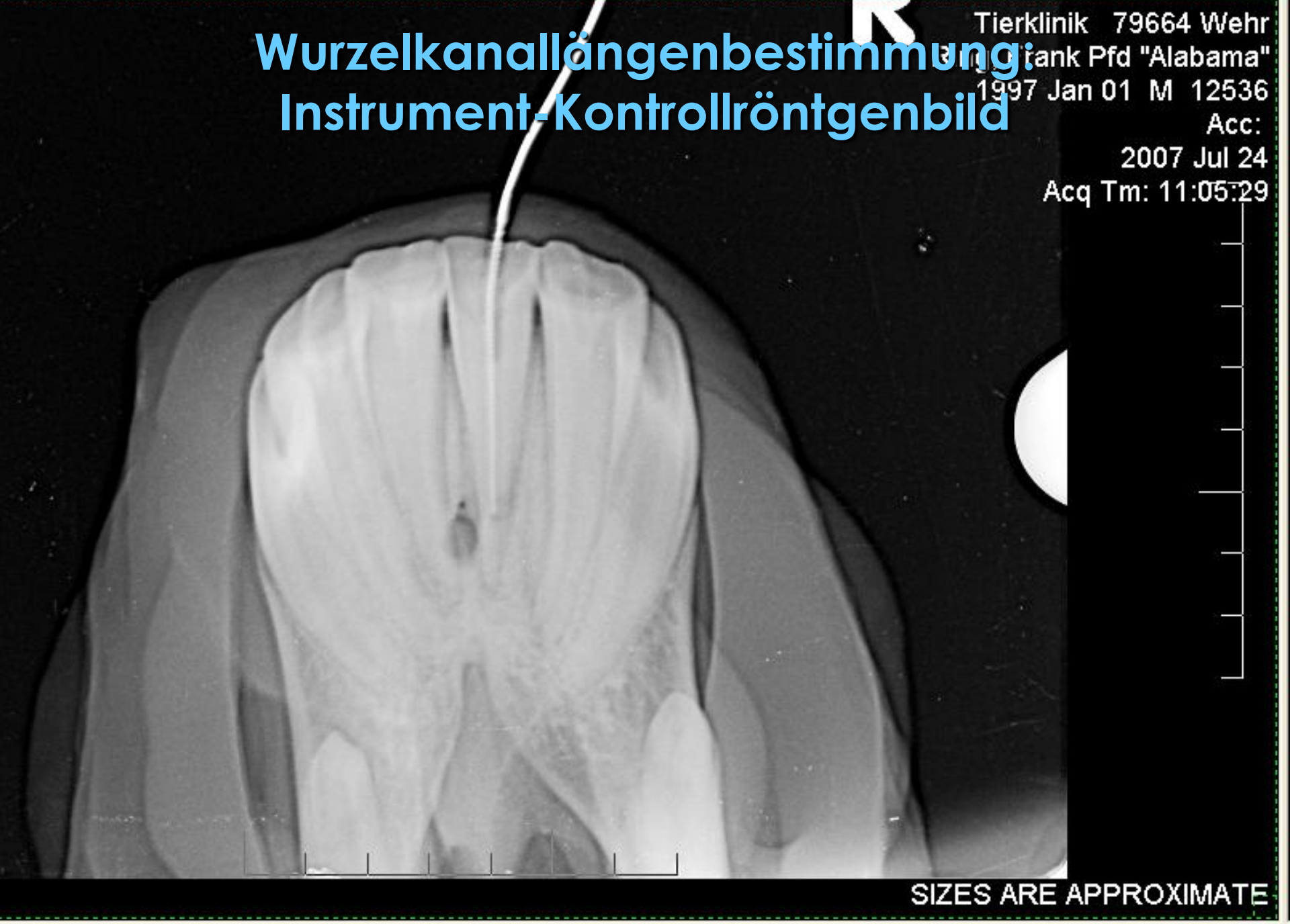

Wurzelkanallängenbestimmung: Instrument-Kontrollröntgenbild




Bearbeitung und Ultraschall-Spülung des Wurzelkanals:
Piezon Master 600 (EMS)






Trocknen des Kanalsystems mit individuell
gedrehten, drahtverstärkten Papierspitzen

Trocknen des Kanalsystems mit industriell hergestellten Veterinär-Papierspitzen

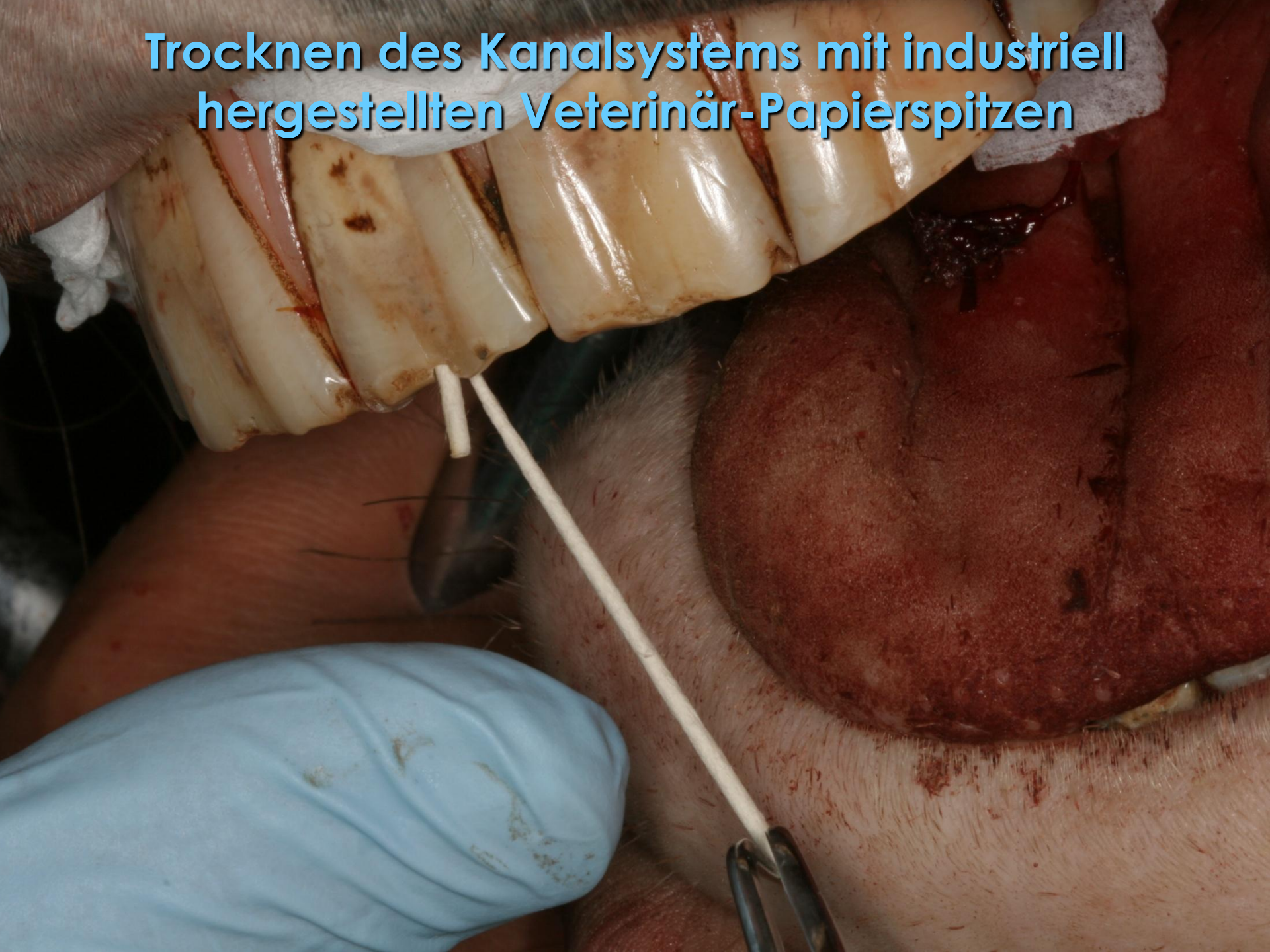

Individuell hergestellte Plugger aus Kupferdraht: Ring zur Längenmarkierung nach Einpassen



Einpassen und markieren der Plugger



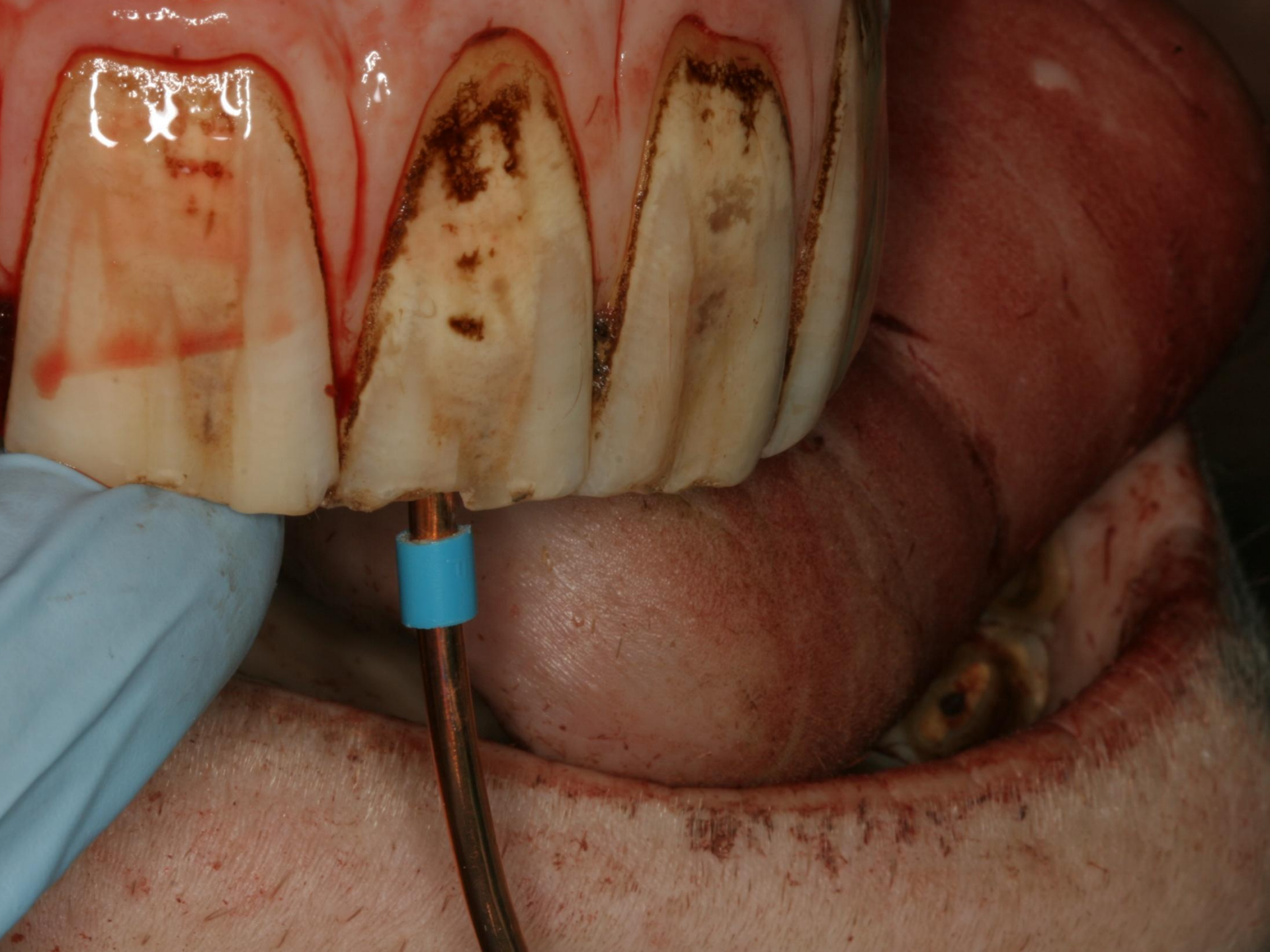





Einführen der individuell verlängerten Kanüle für das Wurzelfüllmaterial: Gutta Flow (Roeko)

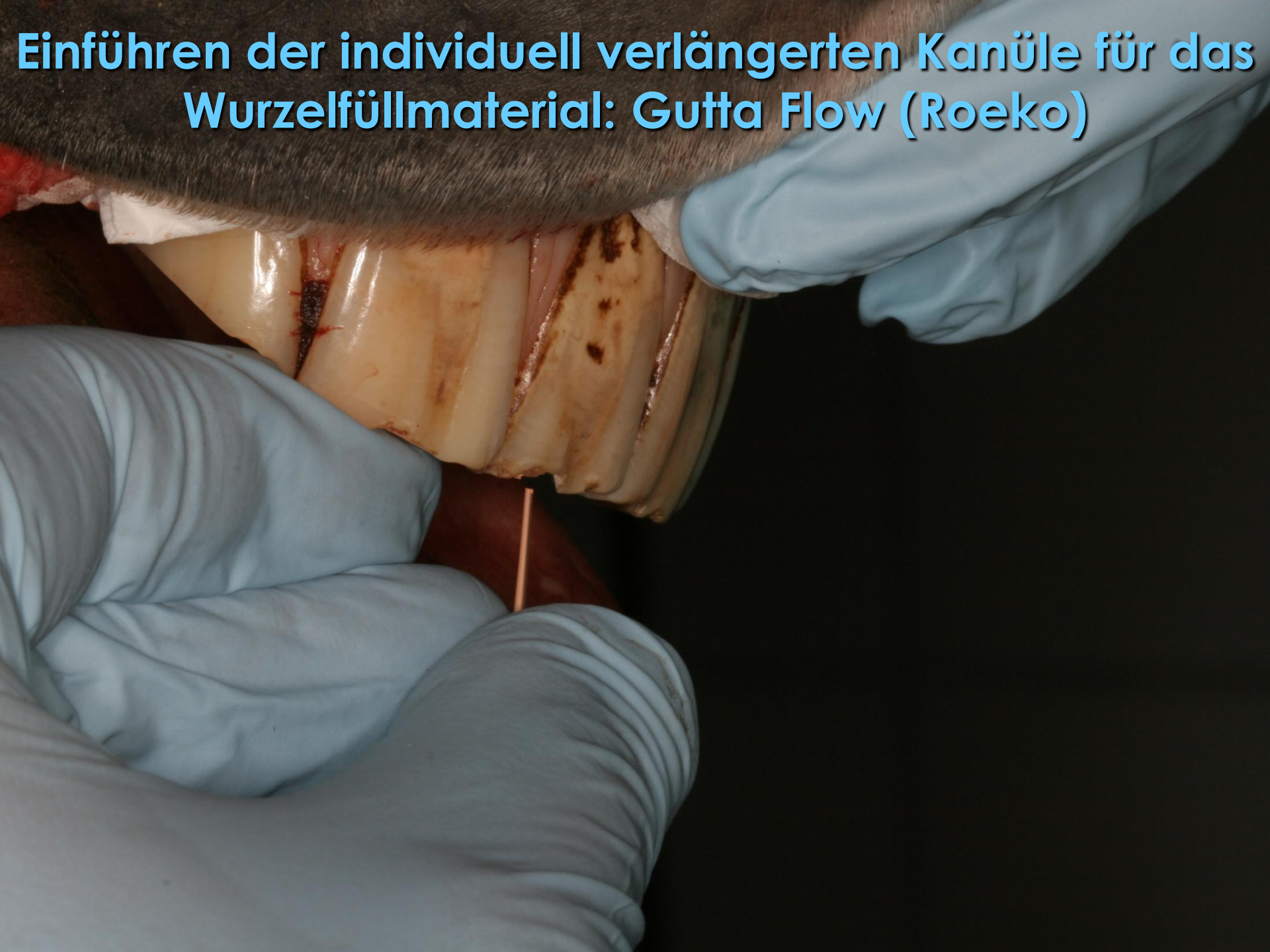

Applikation des Wurzelfüllmaterial: Gutta Flow (Roeko)









Einführen des Gutta-Masterpoints in das Gutta Flow



Vertikale Kondensation mittels erwärmter Plugger



Situation nach Stufenweiser Applikation und vertikaler Kondensation des Wurzelfüllmaterials: Gutta-Masterpoint mit Gutta Flow (Roeko)

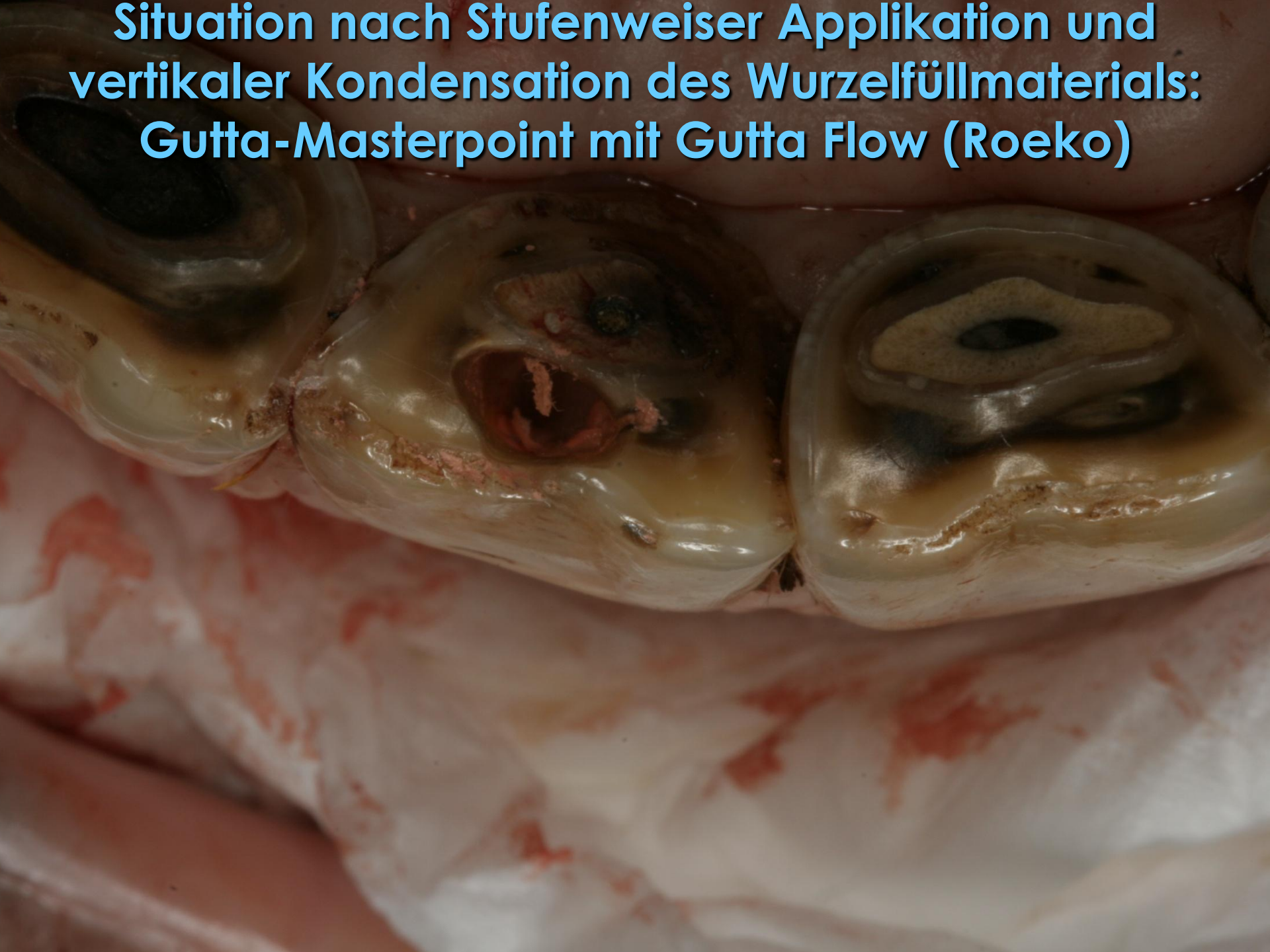

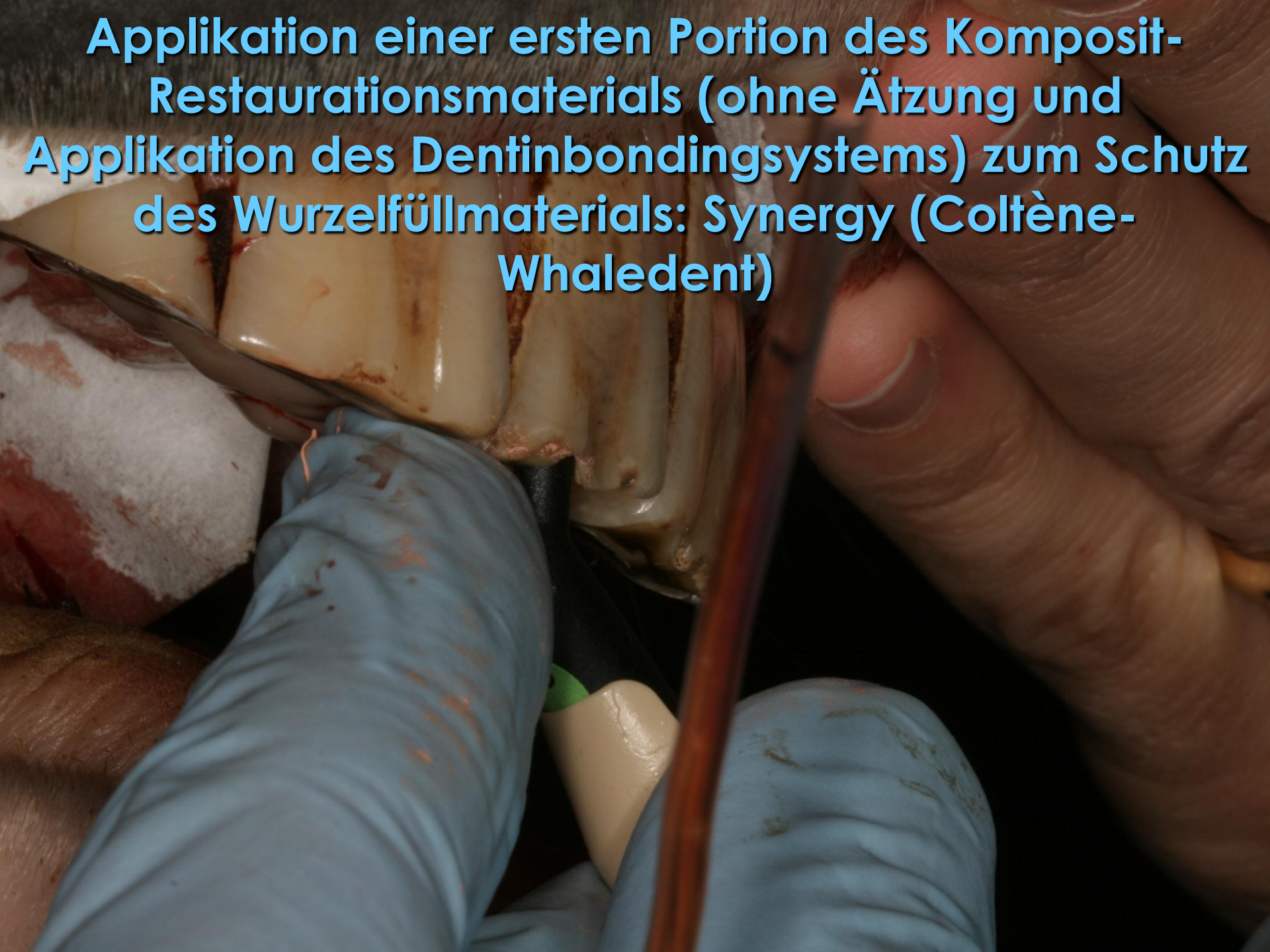
Applikation einer ersten Portion des Komposit-Restaurationsmaterials (ohne Ätzung und Applikation des Dentinbondingsystems) zum Schutz des Wurzelfüllmaterials: Synergy (Coltène-Whaledent)

Applikation, Kondensation und Modelation des Komposit-Restaurationsmaterials mittels Plugger



Stufenweise Schichthärtung

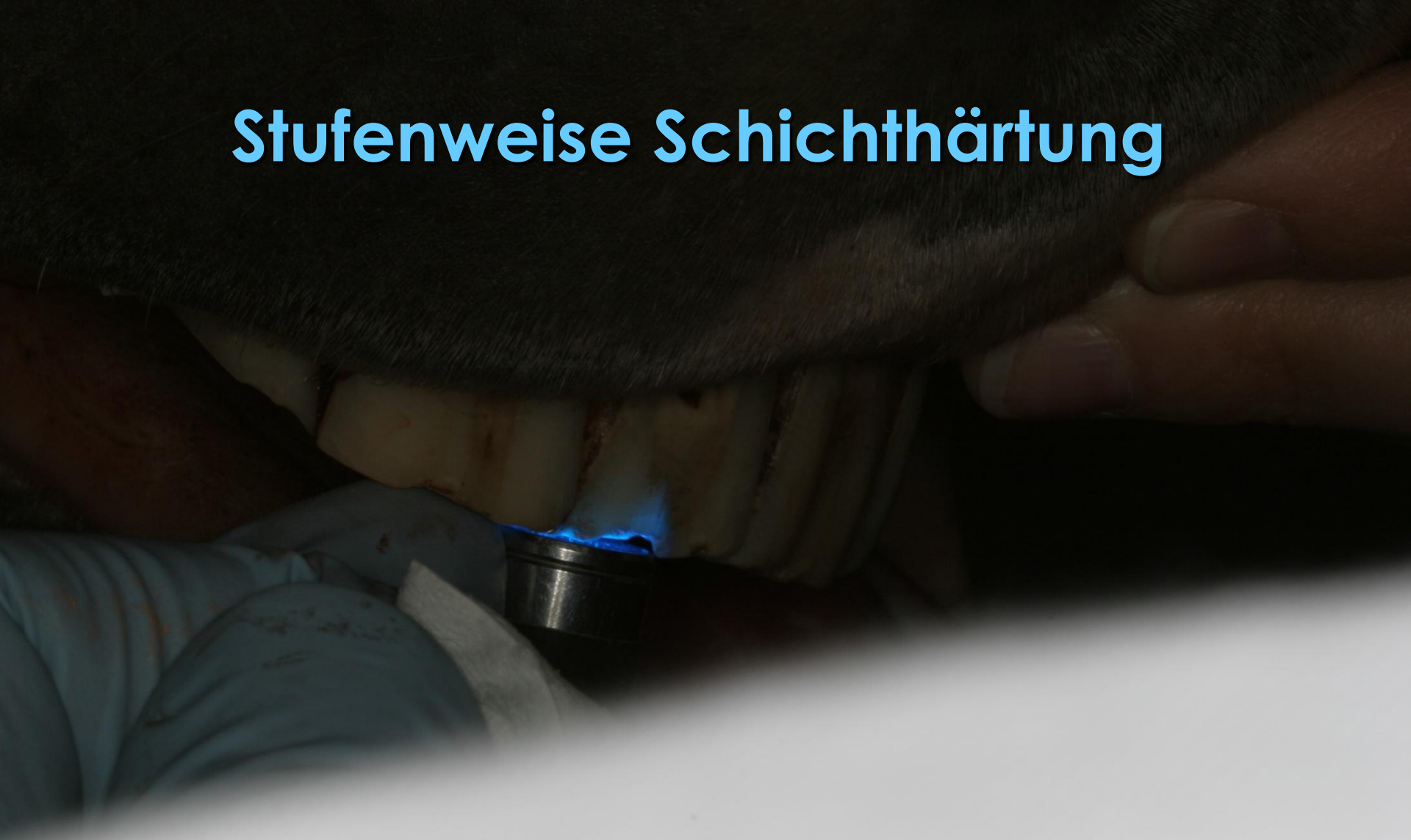

Präparation der Kavitätenform mit Randabschrägungen






CLOSE


Schmelz- und Dentinätzung
mit 37% Phosphorsäure-Gel

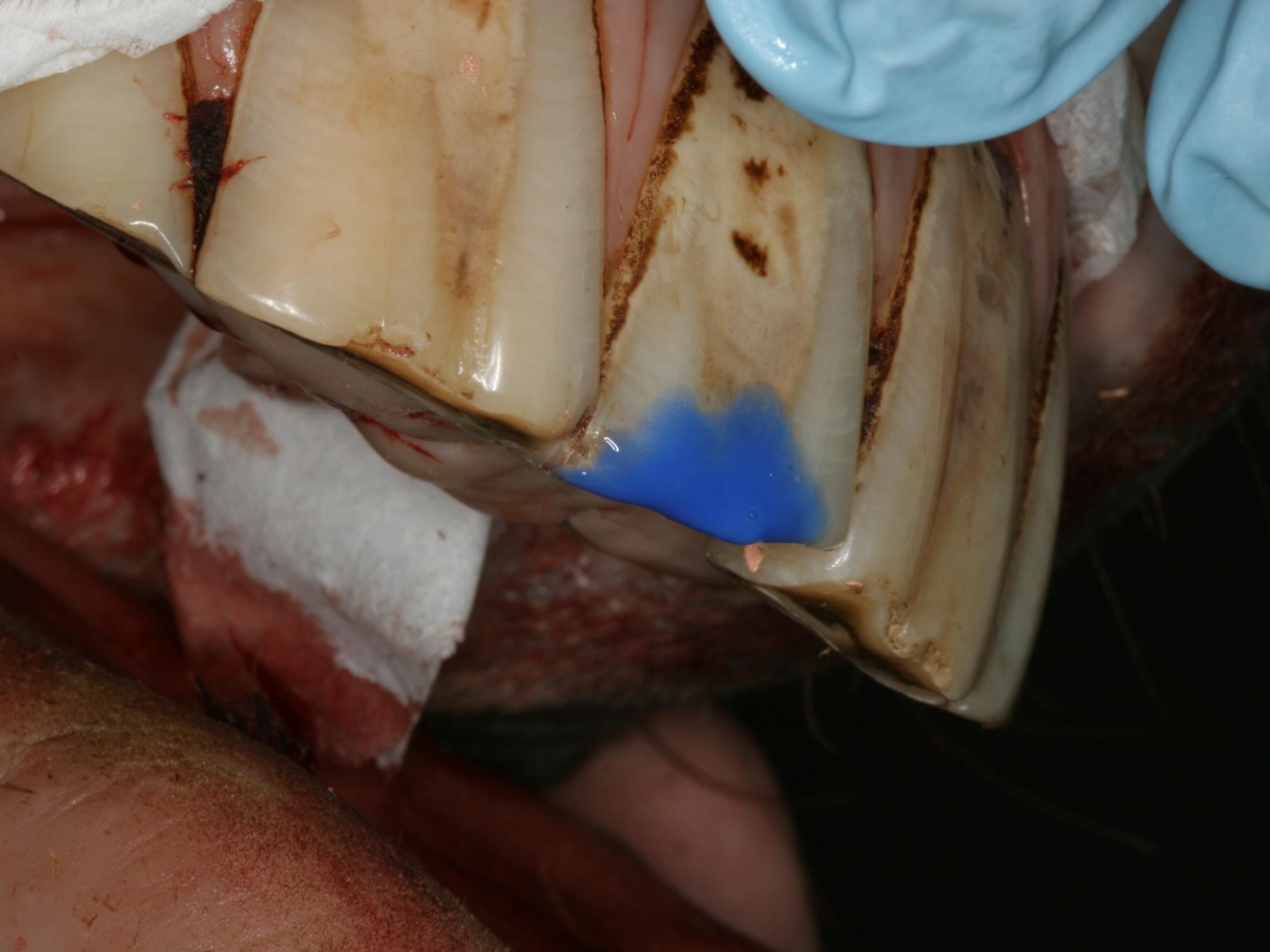


Spülung



Applikation des Komposit-Restaurationsmaterials nach Ätzung und Applikation des Dentinbondingsystems: OneCoat (Coltène-Whaledent)

Modelation der Komposit-Restauration: Eckaufbau






Fertige Komposit-Rekonstruktion
vor Finierung und Politur


Fertige Komposit-Rekonstruktion
nach Finierung und Politur












Der Patient nach der Behandlung

Follow-Up 7 Monate nach der Behandlung: 23. Februar 2008







Röntgen-Follow-Up - 7 Monate nach der Behandlung: 23. Februar 2008



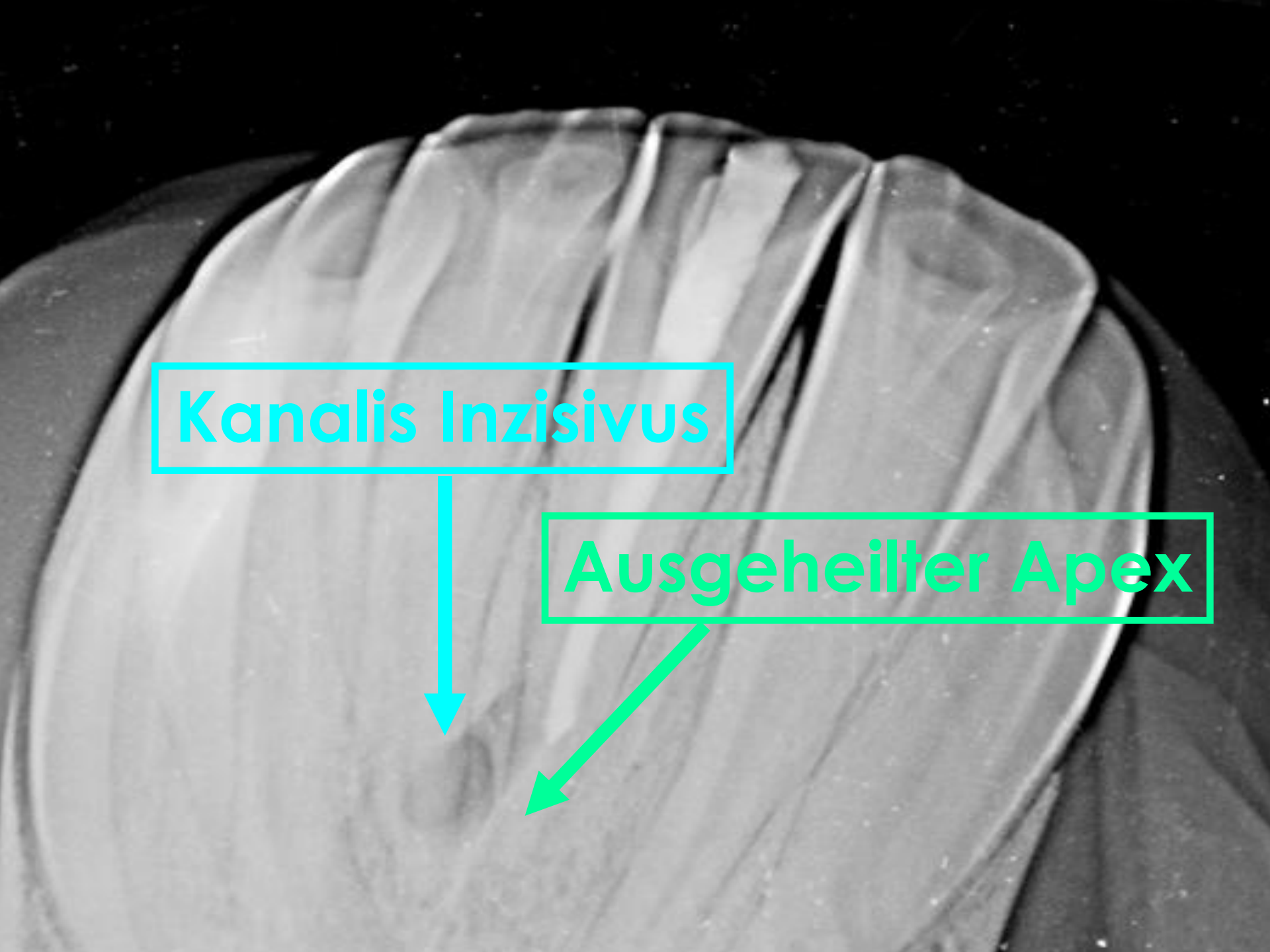
Kanalis Inzisivus
Ausgeheilter Apex

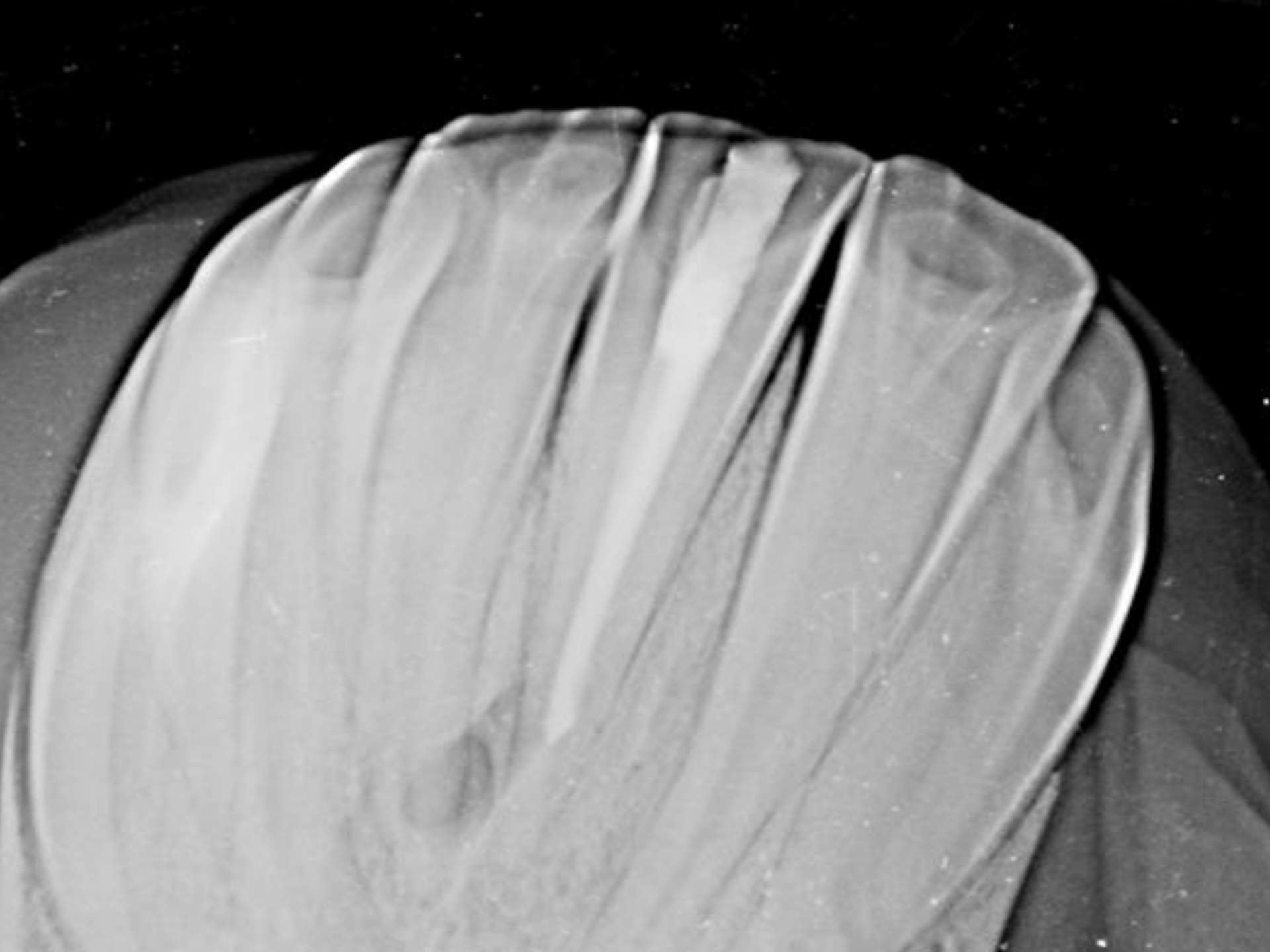

Status der Wurzelbehandlung an „Alabama Reed“ in den Nachkontrollen bis heute

- Gleich nach der Wurzelbehandlung vom 24. Juli 2007 hat das Pferd mit dem „Scheuern am Maul“ aufgehört.
- Die Fistel war nach dem 6. Tag post OP geschlossen.
- Das Pferd war vom 6 Tag nach der Behandlung bis zur klinischen und radiologischen Nachkontrolle am 23. Februar 2008 symptom- und beschwerdefrei.
- Die Behandlung darf aufgrund der Befunde anlässlich der klinischen und radiologischen Nachkontrollen als vollständig erfolgreich angesehen werden.
- Die letzte aktuelle Nachkontrolle fand am 09. Januar 2011 statt: klinisch ist Alabama Reed symptomfrei, der Zahn ist unter normaler voller Belastung in Funktion!